Aus dem Tierpathologischen Institut der Universität München.
Vorstand: Geheimer Veterinärrat Prof. Dr. Th. Kitt.

UEBER DAS VORKOMMEN VON VERKALKUNGEN UND VERKNOECHERUNGEN IN SCHILDDRUESENKROEPFEN BEI HUNDEN.

Inaugural-Dissertation

zur Erlangung der Würde eines Doct. med. vet.
der Tierärztlichen Fakultät
der Ludwig-Maximilians-Universität München

vorgelegt von

Anton Weikl
prakt. Tierarzt

aus Haunsdorf.

Gedruckt mit Genehmigung der Tierärztlichen Fakultät der Universität München.

Referent: Geheimer Veterinärrat Professor Dr. Th. Kitt.

BIBLIOTHEEK RIJKS UNIV. LEIDEN

Literatur.

1. Aschoff: Pathologische Anatomie, Bd. 2.
2. Herxheimer: Pathologische Anatomie.
3. Kaufman: Pathologische Anatomie.
4. Kitt: Lehrbuch der pathologischen Anatomie, Bd. II, S. 460.
5. Joest: Pathologische Anatomie, Bd. III, S. 8 ff.
6. Holzmann: Ueber einen Fall von Struma cystica ossea mit Fistelbildung. Inaugural-Dissertation; Würzburg 1896.
7. Lücke: Die Krankheiten der Schilddrüse.
8. Pick: Zeitschrift für Heilkunde 1892.
9. Zahn: Beiträge zur Geschwulstlehre. Deutsche Zeitschrift für Chirurgie 1866, Bd. 23, S. 304.
10. Ewald: Zeitschrift für Krebsforschung 1916, Bd. 15.
11. Siedamgrotzki: Sächsischer Jahresbericht 1871.
12. Petit: Bulletin de la société 1907, S. 170.
13. Hammer: Dissertation Gießen, 1912.
14. Schaaf: Dissertation Bern, 1910.
15. Nozinic: Dissertation Bern, 1921.

Zu den seltenen Befunden in kropfig entarteten Schilddrüsen gehören Verkalkungen und Verknöcherungen derselben. In der Literatur sind nur spärliche Nachrichten darüber vorhanden. In der Tat ist es auffallend, daß bei der außerordentlichen Häufigkeit von Kröpfen in vielen Gebieten, zu denen auch Teile von Bayern gehören, anscheinend so selten Verkalkungs- und Verknöcherungszustände in denselben angetroffen werden.

In den Lehrbüchern der pathologischen Anatomie der Humanmedizin findet man verschiedene Angaben über die Häufigkeit derselben. Die einen behaupten, daß sehr häufig Verkalkungen anzutreffen sind und hin und wieder auch echte Verknöcherungen (Kaufman, Aschoff), während andere dieselben als eine Seltenheit bezeichnen (Herxheimer).

Ich habe in der menschenärztlichen Literatur, soweit sie mir zugänglich war, folgende Aufzeichnungen gefunden.

In einer Dissertation „Struma cystica ossea" beschreibt Holzmann einen Cystenkopf mit Fistelbildung bei einer 46 Jahre alten Frau, der nach 4½jährigem Bestehen exstirpiert wurde. Die Wand dieser Cyste war knochenhart. Mikroskopisch waren Verkalkungen und ein dem Knochen ähnliches Gewebe anzutreffen. Zahlreiche Kapillaren durchsetzten dieses Gewebe, so daß Verfasser glaubt, daß die Kalkablagerungen von den Gefäßen ausgegangen seien.

Lücke erwähnt in seinem Werk „Ueber die Krankheiten der Schilddrüse" zwei Fälle von Struma ossea, die näher in einer Dissertation von Arthur Kahn „Ueber Struma ossea" beschrieben sind, die mir leider nicht zugänglich war. Lücke beschreibt hier die Bildung von ausgebildeten Knochen mit Knochenblättchen, Markräumen und Havers'schen Kanälen. Holzmann glaubt aber auf Grund seiner Untersuchung, daß es sich auch in diesen Fällen um feine Kapillaren handle und diese hier als Knochenkanälchen beschrieben sind.

Pick beschreibt eine kindskopfgroße Geschwulst an Stelle der linken Schilddrüse bei einer 51jährigen Frau, dessen Zentrum durchsägt werden mußte. Es handelte sich um ein Spindelzellensarkom. Die verhärteten Stellen zeigten deutlich Knochenbälkchen mit Knochenkörperchen. Von den zahlreichen Metastasen in der Lunge zeigte eine ebenfalls Knochengewebe.

Zahn berichtet über ein Chondro-Osteoidsarkom mit embryonalen Muskelfasern und Pigmentzellen bei einem menschlichen Fötus. In die Geschwulst eingelagert sind Knorpelinseln und an einer Stelle auch osteoides Gewebe. Daneben sind quergestreifte embryonale Muskelzellen und Pigmentzellen eingelagert. Verfasser leitet das Auftreten der verschiedenen Gewebselemente ab aus der Entstehung der Schilddrüse aus dem zweiten und vierten Kiemenbogen.

Ebenso wenig Fälle sind bis jetzt bei Tieren beobachtet worden. Folgende Aufzeichnungen, die meist sehr wenig ausführlich sind, habe ich in der Literatur gefunden.

Zahn beschreibt an gleicher Stelle ein Chondro-Osteoidsarkom der Schilddrüse beim Hund. Er fand in das Bindegewebe eingelagert verkalktes Gewebe, Knorpel, verkalkten Knorpel und osteoides Gewebe.

Ewald berichtet über ein Fibro-Osteoidsarkom. Es wurde ein unbestimmter kindskopfgroßer Tumor aus der Halsgegend eines Hundes eingeliefert. Mikroskopisch ergab sich ein Fibro-Osteoidsarkom. Nur aus vereinzelten Resten von Drüsenzellen läßt sich annehmen, daß der Tumor seinen Ausgang von der Schilddrüse genommen hat.

Siedamgrotzki beschreibt ein Osteoid-Chondrom der Schilddrüse bei einem Hund. Beiderseitig ist die Geschwulst von knorpelharter Beschaffenheit. Mikroskopisch fand er osteoides Gewebe mit den verschiedensten Zellformen, die sich verästelnde Ausläufer haben. Die Grundsubstanz ist homogen. Auch sah er Havers'schen Kanälen ähnliche Hohlräume.

Petit beschreibt eine Mischgeschwulst der rechten Schilddrüse bei einem Hund, die er als Osteoid-Epitheliom bezeichnet, da er neben verknöcherten Zügen neben Knorpel auch Herde von Epithelzellen fand.

Hammer fand ebenfalls bei zwei Hunden in den Schilddrüsen Knorpelgewebe und spangen- und schalenförmige Knochenbildung.

Schaaf erwähnt in seiner Dissertation zwei Fälle, bei welchen er in Schilddrüsen von Hunden Knorpelinseln antraf und in einem Falle auch in einer Metastase in der Lunge.

Nozinik traf in den Schilddrüsen von zwei Hunden ausgedehnte Verkalkungen sowohl des Interstitiums, als auch des Bläscheninhaltes.

Trautmann erwähnt in Joests pathologischer Anatomie eine spangenförmige Knochenbildung in der Schilddrüse einer Ziege, auf denen Osteoplasten aufgelagert zu sehen waren.

Bei derart geringen Aufzeichnungen habe ich es mir angelegen sein lassen zu untersuchen, ob bei den häufig zur Sektion im pathologischen Institut kommenden Hunden öfter Verkalkungen und Verknöcherungen anzutreffen sind. Die Sache ist in der Richtung von gewissem Interesse, als derartige Veränderungen als Endergebnis eines Wachstumsstillstandes und einer gewissen Ausheilung eines Kropfes erscheinen können, anderseits aber mit Resten embryonaler Kiemenbögen in Beziehung stehen können.

Unter 150 sezierten Hunden, die ich während der Ferien näher daraufhin untersuchen konnte, habe ich ungefähr 40 mit Kröpfen verschiedener Art angetroffen. In einem Falle waren harte, kalkige knöcherne Einlagerungen im Innern der Schilddrüsen, in einem anderen dagegen auf der Schnittfläche nur sandkorngroße Kalkeinlagerungen festzustellen. Zwei Präparate, darunter ein altes Spirituspräparat aus der Sammlung des pathologischen Institutes, in welchem ebenfalls Knochenherde zu finden waren, wurden mir zur Untersuchung überlassen.

Eigene Untersuchungen.

Zum Zwecke der mikroskopischen Untersuchung wurden von den in Alkohol oder Formalin aufbewahrten und fixierten Schilddrüsen aus den normalen und verkalkten Teilen kleine Stücke entnommen und nach den gebräuchlichen Methoden zubereitet. Die verkalkten Stücke wurden zuerst in 5prozentiger Salpetersäure entkalkt. Die Schnittdicke beträgt durchschnittlich 10 m. Als Färbemethoden wurden die gewöhnliche Haemalaun-Eosinfärbung und die van Giesonsche Färbung angewandt.

Erster Fall.

Sammlungspräparat von einem Hund am 27. 1. 1927 gefunden. Makroskopisch: Die beiden Schilddrüsen hatten die Größe eines Gänseeies, waren beiderseits gleich groß, am oberen Ende etwas knotig. Auf der Durchschnittsfläche sind die äußeren knotig vorspringenden Teile markig weich und weiß. Das übrige Gewebe zeigte eine dunkelrote bis schwarzrote Farbe. In der Mitte waren weiße, kalkige, knochenharte Herde von ziemlicher Ausbreitung, deren Härte sich gegen die Peripherie verliert, wo das Gewebe blutrot wird, aber auch der spongiösen Knochensubstanz ähnlich ist, während in dem rein weißen zentralen Teile kalkige Krümel sich ablösen lassen und sich lockernde, ästige, knochenartige, traubige Züge vorhanden sind. Der knöcherne Teil reicht bis in die Kapsel, nur in dem weißen markigen Teile, der ungefähr haselnuß- und erbsengroße Stellen einnimmt, ist das Gewebe noch weich. Die schwarzroten Herde sind nur hirsekorn- und linsengroß zwischen den kalkigen Teilen. Die linke Schilddrüse, die noch vollständig aufgehoben wurde, hatte ein Gewicht von 100 g, eine Länge von 9,5 cm, eine Breite von 5 cm und eine durchschnittliche Dicke von 4,5 cm.

Mikroskopisch: Die Schilddrüse ist umgeben von einer ziemlich dicken Kapsel aus straffem Bindegewebe, in welcher sich sehr viele unregelmäßig ausgeweitete, geradezu kavernöse Blutgefäße und Cysten befinden, die meist prall mit Blut gefüllt sind. Unter der Kapsel selbst sind noch einige sehr stark ausgeweitete Follikel mit Kolloid gefüllt. Im allgemeinen aber sind die Follikel sehr unregelmäßig, teils rundlich, teils länglich platt gedrückt und größtenteils ohne Kolloid, dafür häufig mit Blutzellen und gewucherten Epithelien gefüllt. Ab und zu sind noch Kolloidklümpchen vorhanden. Die Epithelien sind abgestoßen und füllen die Follikel, teils lagern sie in einem Maschenwerk eines zarten Stromas, welches papilläre Anordnung zeigt, auf welchen die Epithelien sitzen und in dessen Lücken kein Kolloid oder nur stellenweise ist und nur leere Räume gegeben sind. Das dünne Maschenwerk hat streckenweise dichtere, von Spindelzellen und homogener Grundsubstanz hergestellte Balkenzüge, die wirr durcheinanderlaufend ohne bestimmte Richtung sind, aber hauptsächlich um die Gefäße herum. Diese Bindegewebsbalken enthalten in unregelmäßigster Anordnung ästige Inseln, dunkelblau gefärbt, in welchen ovalrunde, den Knorpelzellen gleichende, helle Zellen vorhanden sind. Diese Inseln heben sich sehr deutlich von der Umgebung durch ihre Farbe ab (Abb. 1). In diesen dunkelblauen Feldern sind häufig auch kleine Vakuolen ohne irgendwelchen Zellinhalt. In vielen Teilen dieses verkalkten Gewebes sieht man dagegen auch Zellen von mehr zackiger Gestalt. In den verschiedenen Bezirken der Schilddrüse sind sie mehr oder weniger mächtig vorhanden, teilweise in so plattenförmigen Zügen, daß das ganze Gesichtsfeld des Mikroskops nicht ausreicht, um dieselben ganz zu überblicken und bereits makroskopisch als mehrere Millimeter breite Züge auf den Schnitten hervortreten. Umsäumt sind diese Kalkherde von breiten, homogenen Gewebszügen, die sich schön rot gefärbt haben und in welchen in zackigen Höhlen sternförmige Zellen vom Typus der Knochenzellen sind. Die bindegewebige Natur ist durch van Giesonsche

Färbung erkennbar, da aber keine Bindegewebszellen mehr vorhanden sind, sind die Züge als osteoides Gewebe zu deuten, das infolge der künstlichen Entkalkung homogen erscheint. Dieses osteoide Gewebe umschließt häufig größere Hohlräume, gefüllt mit Blutzellen und einigen Epithelien, oder bildet direkte Umkleidung kleiner Cysten (Abb. 2).

Inmitten dieser Balken ist an vielen Stellen eine sarkomartige Zellenmasse ganz unregelmäßig verteilt in geradezu knotiger Form. Diese Zellenmasse ist dichter gedrängt, teilweise auch lose ohne Bindegewebszwischenräume, ohne Kolloid, nur gelockert durch die Schnittzubereitung. Die Zellen sind alle ganz kreisrund oder entsprechend ihrer Zusammenlagerung etwas unregelmäßig rundlich ohne deutlichen Protoplasmasaum, keineswegs an Epithelien erinnernd. Viele lassen aber einen Protoplasmasaum gar nicht oder nur einen äußerst schmalen erkennen, so daß man glaubt, es liege nur der Kern vor. Indes sind in den Hohlräumen, welche zwischen der Zellmasse erkenntlich sind, auch Zellen mit einem Protoplasmasaum, wie er bei den Epithelzellen vorliegt. Es ist daher bei diesem Doppelcharakter der Zellformen schwer zu unterscheiden, ob es sich hier um ein Sarkom handelt, welches eine zellige Infiltration hat, oder um ein Adenocarzinom, in welchem die Epithelien in der Hauptmasse ihren Protoplasmasaum verloren haben, oder um ein zelliges Exsudat in die Alveolen hinein. Letzteres ist wegen Mangel von Fibrin und entzündlicher Randstellung in den Blutgefäßen unwahrscheinlich, vielmehr dürfte es sich um ein Adenocarzinom handeln, bei dem ein Teil der Zellen den Protoplasmasaum verloren hat und die Kerne in färbbarem Zustande übriggeblieben sind, wie man das oft bei degenerativen Prozessen und Geschwülsten in der Leber und Niere antrifft.

Es sind auch Follikel auffindbar, welche von solchem kalkhaltigen Knorpel und osteoidem Gewebe direkt umschalt sind. Die Bänder von homogenem Gewebe mit ihren kalkhaltigen Teilen enthalten aber auch zackige Höhlen mit Rundzellen und mit kleinen kernhaltigen Zellen, welche den Kno-

chenzellen ganz ähnlich sind, zumal sie vielfach schön sichtbare, sich verästelnde Ausläufer haben. Die Grundsubstanz ist nicht überall gleichmäßig homogen, sondern auch fein lamellär in diesen verknöcherten Schalen. Stellenweise sind in diesen Follikeln sogar Fettzellen gleichende Hohlräume, rundlich wie kleine Fetträubchen gruppiert, oder auch verzerrt vorhanden, so daß es direkt an Knochenmarksubstanz erinnert.

Stellenweise in diesem osteoiden Gewebe ist die Grundsubstanz in einzelne Spalträume aufgefasert, ähnlich wie bei der Cholesteatose der Aderhautgeflechte.

In dem osteoiden Gewebe, das durch die Entkalkung noch etwas transparenter geworden ist, sieht man neben Knorpelzellen auch zackige Räume mit verästelten, zu Knochenzellen gewordenen Zellen. Die Grundsubstanz ist nicht regelmäßig lamellär in zirkulärer Weise um die Gefäße angeordnet, sondern die nur sehr zarten Lamellen verlaufen ganz unregelmäßig, da nur sparsame Gefäße vorhanden sind.

Es ist in diesem Falle zu einer ausgedehnten Verkalkung und teilweise auch Verknöcherung des Interstitiums eines Tumors gekommen, den man als Adenocarzinoma sarcomatodes ansprechen muß.

Zweiter Fall.

Altes Spirituspräparat aus der Sammlung, von einem ausgewachsenen Leonbergerhund stammend. Makroskopisch: Das Präparat war aufgehoben mit Zunge, Kehlkopf, Trachea, Schlund und den beiden Schilddrüsen. Gesamtgewicht 855 g.

Die beiden Lappen der Schilddrüse sind stark vergrößert. An dem hinteren Rande sind beide durch einen 1 cm breiten und 2 cm langen Isthmus verbunden. Die rechte Schilddrüse ist etwas kleiner als die linke, oval, beiderseits etwas abgestumpft. Die Länge beträgt 12 cm, die Breite 6,5 cm und die Dicke 5,5 cm. Die Oberfläche zeigt leicht höckerige Beschaffenheit. Der ganze Tumor ist überzogen von einer derben,

weißen Kapsel. Die Konsistenz ist sehr derb. Der Tumor war bereits durchschnitten. Die Durchschnittsfläche ist gleichmäßig gelblich weiß. Man sieht deutlich einen lappigen Bau, das Stroma tritt deutlich hervor. Einige kleinere Cysten, deren größte ungefähr 1 cm Durchmesser hat, sind in dem Parenchym zu sehen. Die Wand einer kleinen Cyste ist knochenhart. Sonstige veränderte Stellen waren nicht zu finden.

Die linke Schilddrüse ist etwas größer, hat eine Länge von 14,5 cm, eine Breite von 6,5 cm und eine Dicke von 4,5 cm. Aeußerlich ist sie der rechten Schilddrüse ähnlich. Der Durchschnitt konnte mit dem Messer leicht gemacht werden, nur an einer kleinen Stelle war vermehrter Widerstand vorhanden. Beim Ueberstreichen mit dem Finger sind Rauigkeiten fühlbar, welche auf kalkige, knöcherne Einlagerungen hinweisen.

Mikroskopisch: Die Kapsel des rechten Tumors besteht aus sehr straffem Bindegewebe, von der Züge in verschiedener Dicke in das Innere ziehen und sich hier aufteilen. Zwischen mäßig entwickeltem Stroma sind vielfach noch schön sichtbare Follikel vorhanden, meist sehr stark ausgeweitet und ohne Kolloid. Die Epithelien sind stark gewuchert und füllen größtenteils das Lumen der Follikel. Einige größere Hohlräume sind mit einer homogenen Masse gefüllt, durchmischt mit Drüsenepithelien. Andere Bezirke lassen dagegen keine Follikel mehr erkennen. Sie bestehen aus zartem Stroma und stark gewucherten Epithelien, welch letztere in mehreren Lagen an das Stroma aufgelagert sind, oder in rundlichen Haufen zwischen demselben liegen, so daß man auch hier an ein Adenocarzinom denken muß.

Entlang der Wand der erwähnten Cyste zieht ein Bindegewebszug, der z. T. direkt die Auskleidung der Cyste an der einen Seite bildet, z. T. aber liegt innerhalb desselben noch verkümmertes Drüsengewebe. An dem einen Ende sind in diesem Zuge einige kleine Inseln eingelagert, scharf von dem übrigen Gewebe abstechend und sich durch die intensive Blaufärbung und die rundlichen Zellen als verkalkte Knorpelinseln

kennzeichnend. In der Mitte teilt sich dieser Zug auf und bildet von hier ab ein netzartiges Gefüge. Zwischen diesen Balkenzügen liegt teilweise noch Drüsengewebe, oder sie bilden die Umkleidung von Follikeln. Diese Züge bestehen aus osteoidem und verkalktem Gewebe, welch letzteres von ähnlicher Beschaffenheit wie die erwähnten Inseln ist. Einige zackige Höhlen mit kleinen Zellen lassen bereits Knochengewebe erkennen. Am anderen Ende der Cystenwand bestehen diese Bindegewebszüge aus typischem Knochengewebe, allerdings ohne Havers'sche Kanäle, ähnlich Bindegewebsknochen, wie er sich in alten gefäßarmen Narben vorfindet. Nur einige kleine Stellen zwischen oder inmitten desselben bestehen aus verkalktem Gewebe. Längere oder kürzere, dünne, blaue Streifen in diesem Knochengewebe sind wahrscheinlich Reste verkalkter Grundsubstanz. An die Spangen selbst sind häufig rundliche, den Osteoplasten gleichende Zellen angelagert. Die Zellen dieser Spangen sind typische Knochenzellen von länglicher, zackiger Form und mit Ausläufern versehen. Die Grundsubstanz ist nicht ganz homogen, sondern läßt eine leichte Streifung erkennen. Einzelne Teile dieser verknöcherten Herde sind abgesprengt und liegen inselförmig in dem von diesem Knochenbalken eingeschlossenen Gewebe, das aus verkümmertem Drüsengewebe besteht und mit Kolloid gefüllte Follikel erkennen läßt (Abbildung 3).

Der linke Lappen zeigt im allgemeinen das gleiche Bild, neben gut erhaltenem Drüsengewebe auch hier karzinomatös entartetes Gewebe. Die eine Stelle, die bereits makroskopisch Kalkablagerungen erkennen ließ, zeigt kräftig entwickeltes Stroma. Die Follikel sind hier ausnehmend gut erhalten, allerdings stark ausgeweitet, aber noch mit Kolloid gefüllt. Das Interstitium dazwischen ist größtenteils verkalkt, teilweise sind die Follikel von fertigem Knochengewebe umschalt, in welchem auch den Fettzellen gleichende Hohlräume vorhanden sind, so daß es an Knochenmark erinnert. In diesem Falle betrifft die Verkalkung und Verknöcherung die Wand

einer kleinen Cyste und das Stroma eines Adenocarzinoms einer Schilddrüse.

Dritter Fall.

Beiderseits vergrößerte Schilddrüsenlappen von einem Hund, 7. 4. 1927. Makroskopisch: Jeder der beiden Lappen hat ungefähr die Größe eines Hühnereies. Der linke Lappen ist etwas kleiner als der rechte und hat ein Gewicht von 25 g, eine Länge von 6,5 cm, eine Breite von 3 cm und eine Dicke von 2,5 cm. Die Oberfläche ist glatt und zeigt nichts Außergewöhnliches beim Ansehen, beim Betasten fühlte man aber häufig verhärtete Stellen. Beim Durchschneiden boten mir einige kleine Stellen vermehrten Widerstand. Die Schnittfläche selbst zeigte starke Ausbildung des Stromas, das den ganzen Lappen von der Kapsel ausgehend durchzog. Zwischen demselben liegt dunkelrot gefärbtes Parenchym. Wenn man mit dem Finger über die Schnittfläche streicht, fühlt man deutlich in dem Bindegewebe Verkalkungen, besonders am vorderen Rande. In der äußeren Hälfte fühlt man unter der Kapsel eine Spange die ganze Drüse der Länge nach durchziehen, die ein Abbiegen derselben nicht erlaubt. Der rechte Lappen war etwas größer, hatte ein Gewicht von 37 g, eine Länge von 6,5 cm, eine Breite von 4 cm, eine Dicke von 2,5 cm. Aeußerlich war ebenfalls nichts zu erkennen. Beim Betasten fühlte man aber deutlich das Innere des ganzen Kropfes verhärtet, beim Durchschneiden boten die Randpartien keinen Widerstand. In diesem Bereich bietet die Schnittfläche ein ähnliches Bild wie der linke Lappen. Das Zentrum dieser Hälfte ist total verkalkt, mit dem Messer nicht zu durchschneiden, sondern sie brach auseinander. Kalkkrümel lassen sich hier ablösen. Beim Beklopfen mit dem Messer gab es einen Klang, ähnlich dem eines Steines. Gegen den Rand zu verliert sich die Verkalkung immer mehr, nur hin und wieder sind kleine Stellen eingelagert.

Mikroskopisch: Von einer ziemlich dicken Kapsel ziehen Bindegewebszüge in verschiedener Breite in das Innere. Durch etwas breitere Bindegewebszüge wird die ganze linke Schilddrüse in einzelne Felder abgeteilt, in denen die follikuläre Struktur vielfach noch sehr gut erhalten ist. Die Follikel haben sehr ungleiche Durchmesser, in manchen Gegenden normal klein und doppelt und dreifach größer, teils leer, bzw. ist ihr Inhalt beim Schneiden ausgefallen, teils enthalten sie homogene Kolloidpfröpfe, besonders in den Randpartien. Die Epithelien sind als Besatz der Follikel häufig in normaler Reihenstellung einzellig, aber auch z. T. gehäuft zu Ballen und abgestoßen im Innern lagernd, vorhanden in deutlicher, guter Kernfärbung. Die Bindegewebszüge zwischen diesen Follikelgruppen bestehen in verschiedener Mächtigkeit als unregelmäßiges Maschenwerk, Blutgefäße in sich schließend mit größtenteils spindelförmigen Zellen und homogener, aber mit Fasern durchmischter Grundsubstanz. Stellenweise sind ausgeweitete Kapillaren zwischen den Rändern der Follikel. In diesen Balkenzügen des Bindegewebes finden sich blauschwarz gefärbte Verkalkungsinseln von sehr unregelmäßiger Form, und wo sie sind, schließen sich daran Züge, die Knochenbälkchen gleichen, und zackige Höhlen mit ästigen Zellen besitzen vollständig gleich dem Knochengewebe. Größere Knochenspangen befinden sich an den Verbindungsstellen des Maschenwerkes, wo dasselbe ganz breite Züge bildet und sich deutlich von dem anderen Gewebe abhebt.

Der spangenförmige, dicke Zug in der äußeren Hälfte der Schilddrüse besteht aus einer breiten Bindegewebsmasse mit Knocheninseln, die durch verkalkte Säume von dem umliegenden Bindegewebe abgegrenzt sind. Kanäle verschiedener Größe liegen in dem verkalkten Gewebe teilweise mit Blut gefüllt, deren Auskleidung meist von Knochengewebe gebildet wird, oder welch letzteres inselförmig inmitten des verkalkten Gewebes liegt und durch eine gleichmäßig homogene Grundsubstanz und durch eine gelbe Farbe sich von dem blaugrau gefärbten verkalkten Gewebe nach der van Gieson-

Färbung unterscheidet. Diese Knocheninseln enthalten kleine Kapillaren, die Havers'schen Kanälen ähnlich sehen, nachdem noch dazu um sie eine konzentrische Anordnung der Zellen besteht (Abb. 4). Das umliegende unveränderte Bindegewebe ist durchbrochen von Hohlräumen verschiedenster Ausdehnung, welche teilweise Blut enthalten, in ganz thrombenähnlich geschichteten, mit Nestern von Leukozyten durchsetzten Massen ohne deutliche Gefäßwandgrenze, so daß die Annahme berechtigt ist, daß die Verknöcherung das um Blutlachen herum gewucherte Bindegewebe betrifft. Die im Umkreis dieser Spange und den Blutlachen befindlichen Follikel sind verzerrt und mit einem durch diffuse Blutfarbe gelbrot gewordenem Kolloid ausgefüllt. Ferner sind solche angrenzende Follikel nicht bloß mit Epithelien, sondern auch mit Leukozyten und amorpher feinkörniger Gerinnungsmasse gefüllt und Fibrinmassen ausgegossen. Der Follikelcharakter ist teilweise auch verlorengegangen, so daß nur eine Zellenmasse von Epithelien vorliegt. Diese unförmliche Masse findet man dem ganzen Verlauf der Spange entlang, welche in verschieden starkem Ausmaße Knochenbildung zeigt, so daß man neben diesen schalenförmigen Knochenspangen und kleinen Inseln direkte Knochenplatten sieht, die die ganze Breite dieses Bindegewebszuges einnehmen (Abb. 5).

Der rechte Lappen zeigt die follikuläre Struktur nur mehr ganz wenig. Auch hier sind in dem interstitiellen Bindegewebe kleine Kalkeinlagerungen auffindbar. Im Zentrum ist das Bindegewebe vollständig verkalkt, teilweise verknöchert, als breite plattenförmige Balken oder in dünnen Zügen eingelagert und die Follikel umgebend. Auffallend ist in diesem veränderten Gewebe der große Reichtum an ganz kleinen Vakuolen ohne irgendwelchen Inhalt. Der Unterschied zwischen Knochengewebe und verkalktem Gewebe besteht vor allem in der verschiedenartigen Beschaffenheit ihrer Grundsubstanz.

Auch in diesem Falle ist das Bindegewebe verkalkt und verknöchert. Nach der Lage der Veränderungen ist anzu-

nehmen, daß sie teilweise ihren Ausgang von Blutgefäßen genommen haben und daß hier starke Blutungen durch ihren dauernden Reiz auf die Umgebung eine starke Wucherung des Bindegewebes und Verkalkung und teilweise Verknöcherung desselben veranlaßt haben.

Vierter Fall.

Vergrößerte Schilddrüsen mit Metastasen in der Lunge von einem Schäferhund. 6. 5. 1927. Makroskopisch: Bei dem Hunde war eine kindskopfgroße Geschwulst unterhalb des Kehlkopfes. Nach der Präparation sah man eine unförmliche Vergrößerung der rechten Schilddrüse. Sie hatte ein Gewicht von 529 g, eine Länge von 11 cm, eine Breite von 8,5 cm und eine Dicke von 5 cm. Umgeben war sie von vielem, stark bluthaltigem Gewebe. Die Kapsel war derb, schwielig, ebenfalls stark bluthaltig. Von der Mitte zieht zum hinteren Teil der linken Schilddrüse ein 1 cm breiter, 3 cm langer Isthmus. Die Konsistenz des ganzen Tumors ist weich. Die Schnittfläche zeigt teils graue, teils dunkelrote Farbe. Durch Bindegewebszüge ist der Tumor in mehrere Felder eingeteilt. Am vorderen inneren Winkel ist er käsig zerfallen, ebenso im mittleren Teile des äußeren Randes. Am inneren Rande zeigte eine größere Stelle der Schnittfläche eine feinkörnige Beschaffenheit, als ob sie mit Sand bestreut wäre. Ganze Hohlräume sind mit geronnenem Blute gefüllt.

Der linke Lappen ist bedeutend kleiner, hat eine Länge von 7,5 cm, eine Breite von 5 cm und eine Dicke von 2,5 cm. Umgeben ist er ebenfalls von stark blutigem Gewebe. Die Schnittfläche zeigt starke Entwicklung des Stromas; dazwischen liegt eine graue breiige Masse.

Es waren bereits zahlreiche Metastasen in der Lunge vorhanden, welche die karzinomatöse Struktur weiterhin kennzeichnen. Dieselben sind von grauer Farbe, haselnuß- bis erbsengroß und haben einen käsigen Inhalt.

Das Präparat lag dann zwei Monate in Formalin. Inzwischen war der in dem frischen Präparat bemerkte Kalk vollständig verschwunden infolge von Oxydation, durch welche sich Ameisensäure gebildet hat und die, wie jede andere Säure, Kalk löst. Einen ungefähr bleistiftdicken, 5 cm langen Strang bemerkte ich bei der weiteren Zerlegung an der der Luftröhre anliegenden Seite. Die Mitte dieses Stranges war verkalkt, die beiden Enden von knorpeliger Beschaffenheit.

Mikroskopisch: Die Kapsel der rechten Schilddrüse besteht aus einem starken fibrösen Bindegewebszug mit wellig verlaufenden Zellen. Der follikuläre Bau der Schilddrüse fehlt hier vollständig und man sieht nur dicht gelagerte Massen gewucherten Epithels ohne irgendwelche follikuläre Abgrenzung. Das interstitielle Bindegewebe, nur mehr als sparsame Reste ehemaliger Follikelsepten vorhanden, hat hauptsächlich Spindelzellen und ist reich an Blutgefäßen. Zwischen diesen enormen Zellmassen verstreut sind rundliche Einlagerungen, die wie Ballen einer homogenen Masse aussehen, aber kein Kolloid vorstellen, sondern eine hyaline Grundsubstanz von Knorpel darstellen und anscheinend den in anderen Schnitten der Länge nach getroffenen ästigen Knorpeleinlagerungen entsprechen, also Querschnitte von sprossendem, chondrösem Gewebe sind, zumal meist noch Trümmer von Zellkernen sichtbar sind. Einige andere ähnliche Haufen zeigen sehr schöne Knorpelzellen, geblähte, farblose Zellen, gefüllt mit ovalen und runden Zellkernen, förmliche Pfröpfe, die scharf von der Umgebung abgesetzt sind.

In Schnitten aus dem Teile, der bereits makroskopisch sandkorngroße Kalkeinlagerungen erkennen ließ, sieht man zwischen diesen Zellmassen in dem Interstitium blauschwarze, scharf abgegrenzte, zackige, kalkhaltige Herde, in deren Umkreis das Bindegewebe einen knorpeligen Charakter hat mit großen Kapselhöhlen und Knorpelzellen (Abb. 6). Diese Kalkherde bestehen ebenfalls aus Knorpelgewebe und zeigen eine breitere Grundsubstanz im Gegensatze zu anderen Stellen, die

eine mehr faserige, diffus blau sich färbende Grundsubstanz besitzen und sich durch eine bedeutend größere Zahl von Knorpelzellen auszeichnen, so daß hier neben hyalinem Knorpel auch Faserknorpel vorhanden ist. Letzterer ist in derart großer Ausdehnung vorhanden, daß das ganze Gesichtsfeld des Mikroskops nicht ausreicht, um ihn zu überblicken. Daneben sind in der Umgebung dieser Knorpelinseln und dieser verkalkten Herde starke Blutungen, die älteren Datums sind, weil das Bindegewebe hier von zahlreichen sideroferen Körnchen, braunschwarzen, rostbraunen Zellen besetzt ist. Große Schollen von eosinrot gefärbtem Fibrin und große nekrotische Herde sind ebenfalls inmitten dieses Gewebes. Das ganze Gewebe bildet hier ein regelloses Durcheinander von Epithelien, Bindegewebe und Knorpelinsel, Fibrin und Blutzellen, wobei der follikuläre Charakter vollständig verwischt ist.

Die verkästen Bezirke bestehen neben zartem Stroma der Hauptsache nach aus Carzinomzellen, die in rundlichen Haufen beisammen liegen oder auch einzeln verstreut umherliegen.

Der Strang entlang der Trachea besteht aus einigen dicken, sehr straffen Bindegewebszügen. Dazwischen sind Knorpelinseln und ästige, untereinander anastomosierende knorpelige Züge, die so reichlich und in einer solchen Anordnung vorhanden sind, wie in einem rachitischen Knochen. Diese Knorpelplatten schließen ähnlich wie in letzterem die Knochenbälkchen, Markgewebe in sich, das aus einem zellreichen und kapillarreichen Gewebe besteht, welches aber mit einer epithelialen Wucherungsmasse und mit inselförmigen ähnlich homogenen Ballen vermischt erscheint (Abb. 7). Teilweise sind in diesen Knorpelzügen Kalkeinlagerungen vorhanden. Der innere Bindegewebszug geht auf der einen Seite in eine breite osteoide Platte über mit sternförmigen Zellen und homogener Grundsubstanz. Das Ende dieses Stranges besteht zur Hauptsache aus Bindegewebe, und nur einzelne Knorpelinseln sind dazwischen eingelagert.

Der linke Lappen ist bedeutend kleiner und zeigt keinerlei verkalkte Stellen. Neben kräftigen Bindegewebszügen und teilweise noch mit Kolloid gefüllten Follikeln besteht auch dieser Tumor größtenteils aus epithelialer Wucherungsmasse.

In den metastatischen Knoten der Lunge, die gut abgegrenzt sind, finden sich die gleichen Zellmassen in den Alveolen eingelagert, wobei homogenisierte Blutansammlungen in klumpiger Form die Alveolen ausfüllen. Auch das benachbarte Lungengewebe ist damit gefüllt, herrührend von haemmorrhagischen Infarkten. Dabei ist das eigentliche Drüsenwucherungsgewebe wie in dem Primärtumor als dicht gefügte Zellenmasse vorhanden, ebenfalls durchbrochen von Knorpelmassen, ballenförmig mit zwiebelschalenförmiger Anordnung und als dünne Balken, welch letztere fleckweise schwarzblaue Kalkablagerungen aufweisen. Dieser Knorpel ist nicht zu verwechseln mit dem physiologisch in den Bronchien vorhandenen Knorpel, sondern zeigt deutlich seine Herkunft von der Neubildung.

Es handelt sich in diesem Falle um den seltenen Befund eines Chondro-Adenocarzinoms der Schilddrüse, worüber in der Literatur bis jetzt nichts zu finden ist. Auch die Metastasen in der Lunge zeigen Knorpeleinlagerungen und kleine Verkalkungsherde.

Das histologische Untersuchungsergebnis über diese vier Fälle veranschaulicht, daß es Kropfformen adenocarzinomatösen Charakters gibt, in welchen das Stroma deutlich balken- und inselförmige Herde von verkalktem Knorpel, osteoides und fertiges Knochengewebe enthält. In einem ausgesprochenen Falle eines Adenocarzinoms der Schilddrüse fand ich ebenfalls verkalktes Knorpelgewebe, und auch die Metastasen in der Lunge zeigten bereits Ansätze von Knorpelbildung und Verkalkung.

❖

Zum Schlusse ist es mir eine angenehme Pflicht, Herrn Geheimen Veterinärrat Professor Dr. Kitt für die Ueberlassung des Themas und der Präparate aus der Sammlung des Pathologischen Institutes meinen herzlichsten Dank auszusprechen. Zugleich danke ich ihm auch bestens für das Interesse und die Beihilfe, die er mir jederzeit bei der Anfertigung der Arbeit hat angedeihen lassen.

Ebenso möchte ich auch den beiden Assistenten im Pathologischen Institut, Herrn Dr. Sedlmeier und Herrn Dr. Heidegger, bestens danken für die freundliche Unterstützung bei der Anfertigung der mikroskopischen Schnitte und der photographischen Aufnahmen.

Lebenslauf.

Ich bin geboren am 2. April 1906 als Sohn des Oekonomen Xaver Weikl in Thalmassing. Im Jahre 1910 siedelte ich infolge Neuerwerbs eines Gutes durch meinen Vater nach Haunsdorf in Niederbayern über. 1912 bis 1915 besuchte ich die Volksschule in Martinsbuch und trat dann im September 1915 an das Alte Gymnasium in Regensburg über, welches ich am 9. April 1924 absolvierte. Vom 1. Mai 1924 bis 3. März 1928 studierte ich ohne Unterbrechung an der Tierärztlichen Fakultät der Universität München. Am 17. Mai 1928 habe ich das Approbationsexamen vollendet und dann an der vorliegenden Dissertation gearbeitet, die ich bereits vor einem Jahre begonnen hatte.

Abb. 1
25-fache
Vergr.



Abb. 2
55-fache
Vergr.

Abb. 3
35-fache
Vergr.

Abb. 4
30-fache
Vergr.

Abb. 5
130-fache
Vergr.

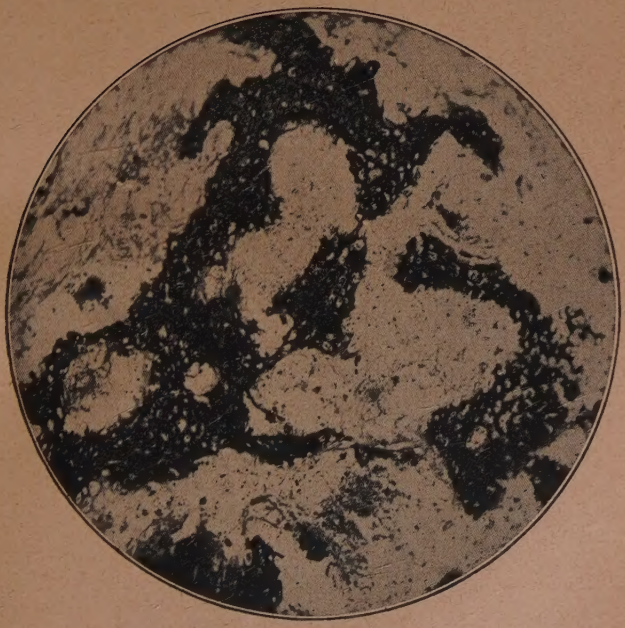

Abb. 6
65-fache
Vergr.



Abb. 7
130-fache
Vergr.

Ballen
von
wuchern-
dem,
chondrösem
Gewebe